Jena
1893

Ein Fall von Melanosarcom der Iris,

hervorgegangen aus einem angeborenen Naevus.

Inaugural-Dissertation

der

medicinischen Fakultät zu Jena

zur

Erlangung der Doktorwürde

in der

Medicin, Chirurgie und Geburtshilfe

vorgelegt von

Ernst Wiegmann

approb. Arzt aus Jena.

LANE MEDICAL LIBRARY
STANFORD UNIVERSITY
300 PASTEUR DRIVE
PALO ALTO, CALIF.

Lichtenhain-Jena
Buchdruckerei von Fr. L. Seifert
1893.

Genehmigt von der medicinischen Fakultät der Universität Jena auf Antrag des Herrn Professor Dr. Wagenmann.

Jena, den 24. November 1893.

W. Biedermann,
d. Z. Decan.

Seinem lieben Vater

in Dankbarkeit

gewidmet.

Digitized by the Internet Archive
in 2026

https://archive.org/details/IA40153320_0040

Das primäre Sarcom der Iris gehört zu den seltneren Geschwülsten des Auges. In der bekannten von Fuchs in seinem Buch „Das Sarcom des Uvealtractus" mitgeteilten Statistik finden sich unter 259 Fällen von Sarcomen des Uvealtractus 221 Sarcome der Chorioidea, 22 des Ciliarkörpers und nur 16 Sarcome der Iris, von denen 13 pigmentierte Geschwülste waren. Die Zahl der in der Litteratur bekannt gegebenen Fälle von primärem Irissarcom hat sich seither mehr als verdoppelt. So finden sich in einer von Oemisch*) mitgeteilten Zusammenstellung ausser den von Fuchs gesammelten noch 20 Fälle, darunter 11 pigmentierte, aufgezählt. Aber auch diese Zusammenstellung ist noch nicht ganz erschöpfend, so dass die Zahl der bisher veröffentlichten Fälle die Zahl 40 erreichen dürfte.

Die pigmentierten Iris-Tumoren entwickeln sich entweder direkt aus dem Irisgewebe oder aus schon lange bestehenden Pigmentflecken, die ebenso wie die Pigmentflecken der Haut unter Umständen sarcomatös entarten können. Es ist jedoch nur eine kleine Anzahl von Fällen bekannt, in welchen aus einem nachweislich angeborenen Naevus eine maligne Geschwulst hervorgegangen ist. Diese Fälle

*) Oemisch, D. Über das Sarcom der Regenbogenhaut. Inaug.-Dissert. Halle 1892.

erregen unser ganz besonderes Interesse, da sie uns zeigen, dass aus einem gutartigen Melanom, einer circumscripten Anhäufung von Pigmentzellen, selbst nach einer Ruhe von 40—50 Jahren die bösartigste Geschwulst sich entwickeln kann.

Fuchs hat unter seinen 13 Fällen von melanotischen Irissarcomen nur 2, von denen ziemlich sicher feststeht, dass sie aus angeborenen Naevi hervorgegangen sind.

Es sind dies die von Hirschberg*) und Warren Tay**) publicierten Fälle. In dem einen von Hirschberg mitgeteilten Fall bestand von der Kindheit an ein dunkler Fleck auf der rechten Iris. Derselbe fing im 37. Lebensjahr des Patienten an sich zu vergrössern. Ein Jahr darauf musste das Auge durch Enucleation entfernt werden. Die mikroskopische Untersuchung wies Spindelzellensarcom nach. Der andere Fall betraf einen im 25. Lebensjahr stehenden Mann, bei dem schon 10 Jahre vorher ein Fleck auf der Iris bemerkt worden war, aus dem dann die Geschwulst hervorging. Wahrscheinlich hat derselbe von der Geburt an bestanden. Der Tumor konnte durch Operation entfernt werden und stellte sich als „medullärer Krebs" heraus.

Aus späterer Zeit kommen dann noch 2 derartige Beobachtungen hinzu:

1., ein von Hosch***) mitgeteilter Fall:

Ein 66-jähriger Mann gab an, in seinem rechten Auge seit seiner Jugend einen braunen Fleck gehabt zu haben, der sich aber nicht vergrössert hatte. Seit letzter Zeit klagte Patient über Abnahme des Sehvermögens an

*) Hirschberg. Graefe's A. XIV. B. 3. Abt. p. 285. 1868.

**) Warren Tay. Ophth. hosp. rep. V. B. p. 230. 1866.

***) Primäres Sarcom der Iris, von Dr. Hosch. Centralblatt für prakt. Augenheilkunde (Hirschberg) 1881. Bd. V. p. 361. ff.

diesem Auge. Es fand sich im untern Teil der Vorderkammer, den Kammerfalz ausfüllend und die Iris etwas zurückdrängend, eine hellbraune, bis zur Mitte der Pupille reichende Geschwulst, die nach der Pupille und nach aussen hin kuglig begrenzt war und nach innen allmälig in die Iris überging. Innerhalb 7 Monaten vergrösserte sich die Geschwulst der Art, dass die Pupille nur noch einen kleinen Schlitz bildete. Es wurde die Enucleatio bulbi vorgenommen. Die mikroskopische Untersuchung stellte ein pigmentiertes Spindelzellensarcom fest.

2., Whiting*) publicierte folgenden Fall:

Ein 49-jähriger Mann stellte sich in der Heidelberger Klinik vor mit einem dunkelbraunen Tumor auf dem unteren inneren Irisquadranten des linken Auges. Die Geschwulst war bereits in seinem 10. Jahre als kleines Melanom von einem Arzte bemerkt worden. Dasselbe war 25 Jahre vollständig ruhig gewesen und hatte sich erst in den letzten 13 Jahren langsam vergrössert. Da der Patient nicht in die vorgeschriebene Enucleation einwilligte, so wuchs der Tumor weiter, bis er nach 9 Jahren das ganze Auge ausfüllte. In diesem Stadium wurde die Enucleation vorgenommen. Es handelte sich um ein melanotisches Spindelzellensarcom. Die Heilung war normal.

Diesen wenigen Fällen sei ein neuer zugefügt, der abgesehen von der Seltenheit dieser Fälle auch wegen seiner histologischen Beschaffenheit besonderes Interesse beansprucht. Er wurde in der Klinik des Herrn Dr. Hoederath in Saarbrücken operiert. Derselbe hatte die grosse Freundlichkeit das seltene Präparat nebst eingehender Krankengeschichte Herrn Professor Wagenmann zur

*) Archiv für Augenheilkunde v. Knapp u. Schweigger. Bd. XXIV. p. 194 ff.

Untersuchung zu übergeben, der wiederum die Güte hatte, dasselbe mir für vorliegende Arbeit zur Verfügung zu stellen.

Krankengeschichte: L. S. Krankenschwester aus N., 42 Jahre alt. Grosseltern und Eltern sind gesund gewesen. Vater starb 71 Jahre alt an einem Herzleiden, Mutter lebt noch, 81 Jahre alt. Geschwister sind gesund. Patientin hat in frühester Jugend an Augenentzündung gelitten, war sonst immer gesund, litt nur mehrere Mal an Blutarmut. Vom Jahre 1876—81 lebte Patientin in Smyrna. Sie gab an, dass sie seit ihrer Geburt eine rundliche schwarze Geschwulst auf der Regenbogenhaut des rechten Auges gehabt habe; ihre Mutter habe die Geschwulst bereits in den ersten Tagen nach der Geburt gesehen. Die Geschwulst sei aber nicht gewachsen, sondern bis jetzt unverändert geblieben. Übrigens sei die Sehschärfe des rechten Auges eine erheblich bessere, als die des linken.

Der Status praesens vom 18. März 1885 war folgender:

Auf der hellgraublauen Iris des rechten Auges befindet sich eine kugelrunde schwarzbraune, fast schwarze Geschwulst. Der Tumor hat $2\,^1/_2$ mm Durchmesser und sitzt im unteren äusseren Quadranten der Iris breit auf, den Bewegungen der letzteren folgend; er reicht bis an den Pupillenrand heran. Im Übrigen ist das Auge normal, bei einer geringen Hypermetropie (1 D) $S = \frac{5}{5}$; links H. 2 D. $S = \frac{1}{4}$, sonst normal.

Da der Tumor seit 42 Jahren unverändert geblieben war, so lag zu irgend welchen therapeutischen Massnahmen keine Veranlassung vor. Der Patientin wurde nur der Rat gegeben, das Auge ab und zu untersuchen zu lassen,

um festzustellen, ob die Geschwulst sich thatsächlich nicht vergrössere.

Erst im Anfange des Jahres 1891, also 6 Jahre nach der ersten Untersuchung stellte sich Patientin wieder vor. Es wurde jetzt eine wesentliche Veränderung der Geschwulst wahrgenommen. Während 1885 ein Durchmesser von 2 $^1/_2$ mm constatirt worden war, fand sich jetzt, dass die Geschwulst 2 mm breiter geworden war. Ausserdem erschien der Tumor an der Innenfläche der Hornhaut platt gedrückt und bildete hier eine platte, kreisförmige hellbraun gefärbte Fläche von ungefähr 3 mm Durchmesser.

Der Tumor war nunmehr unbeweglich und ragte ins Pupillargebiet hinein, ohne dessen Mitte zu erreichen. Das Auge war absolut reizlos; von dem Tumor abgesehen war nirgends weder am Augapfel noch in dessen Umgebung irgend etwas Pathologisches zu entdecken. Patientin glaubte, dass der Anfang der Vergrösserung des Tumors nicht weiter als ein halbes Jahr zurückreiche.

Da nunmehr unzweifelhaft feststand, dass der Tumor sich vergrösserte, und die Annahme begründet erschien, dass der Naevus in einen malignen Tumor übergehe, so wurde der Patientin vorgeschlagen, sich die Geschwulst exstirpieren zu lassen.

Die Operation fand am 1. IV. 1891 statt. Die Anlegung des Hornhautschnittes bot nicht geringe Schwierigkeiten dar; es gelang aber die Contrapunction ohne Verletzung des Tumors trotz der ganz erheblichen Enge der vorderen Kammer auszuführen. Nach Vollendung des etwa 9 mm breiten Schnittes wurde an der medialen Seite des Tumors die Iris vorgezogen und mit der Scheere durchtrennt. Dann wurde die Geschwulst von der hinteren Hornhautfläche stumpf abgelöst, vor die Wunde gebracht

und alsdann die Iris an ihrer Insertion und an der lateralen Seite des Tumors durchtrennt.

Die Reaction war sehr gering und die Heilung erfolgte so prompt und ohne Störung, dass die Patientin 14 Tage nach der Operation aus der Klinik entlassen werden konnte.

In der ersten Zeit machte sich die durch das grosse Colobom verursachte Blendung sehr unangenehm geltend. Nach einigen Monaten war das Auge vollkommen gebrauchsfähig und hatte wieder volle Sehschärfe erlangt.

Der Zustand blieb unverändert bis zum Ende des Jahres 1891. Da entdeckte man in der Schnittwunde und zwar ungefähr in deren Mitte ein ganz kleines tiefschwarzes Pünktchen. Dasselbe wurde mit der grössten Aufmerksamkeit beobachtet, und, nachdem feststand, dass es grösser geworden war, mit der galvanocaustischen Glühspitze zerstört, indem man dabei so tief ins Gewebe eindrang, als es erlaubt schien. Die Reaction war ziemlich heftig. Es entstand eine rauchige Trübung der angrenzenden Hornhautpartie mit leichter Iritis. In 8 Tagen bildeten sich diese Erscheinungen zurück mit Hinterlassung einiger schwarzbrauner Punkte auf der vorderen Linsenkapsel, Überbleibsel der in Folge der Iritis entstandenen Synechien.

Diese Nachoperation hatte am 11. I. 1892 stattgefunden.

Der gegenwärtige Zustand des operierten Auges (vergl. Fig. 1.) ist folgender:

Die Schnittnarbe am äusseren unteren Hornhautrande ist 9 mm lang; das Colobom ist 0,7 mm breit. In der Mitte der Narbe, wo der oben beschriebene durch die Glühspitze zerstörte tiefschwarze Punkt sass, sieht man eine leichte bräunliche Färbung mit feinen schwarzen

Linien, die wohl als Reste des Brandschorfes aufzufassen sind. Zu beiden Seiten liegen durchsichtige, aber ganz hellbraun gefärbte Flecken, zwei nach innen zu und einer nach aussen. Der letztere ist 2 $^1/_2$ mm lang, nach oben zu stumpf, nach unten spitz verlaufend. Etwas vor dem am meisten nach innen gelegenen Fleck befindet sich im Hornhautgewebe ein kleiner tiefbrauner Punkt. Ausserdem sieht man oberhalb der Schnittnarbe einen runden Flecken von 3 mm Durchmesser, der den Rest der Anlötungen des Tumors mit der hinteren Hornhautfläche darstellt. Bei focaler Beleuchtung und Loupenvergrösserung stellt sich derselbe dar als eine rauchige Trübung der hinteren Hornhautschicht von verschiedener Dichtigkeit, in welcher sich bräunliche Zeichnungen finden, ganz von derselben Farbe und Beschaffenheit wie die Flecken zu beiden Seiten der Schnittnarbe. Letztere, sowie jene Anlötungsstelle haben sich in Jahresfrist, seit der ersten Operation, durchaus nicht verändert.

Ferner liegen im Pupillargebiet auf der vorderen Linsenkapsel drei schwarze Punkte, die Reste von hinteren Synechien darstellend. Die untere Sphincterecke ist mit der Linsenkapsel verlötet. Die Iris besitzt eine lichtgraublaue Färbung; nur ist der Pupillarrand von einer gelblichen Zone umsäumt, und an der nach innen gelegenen Schnittnarbe der Iris befindet sich eine nahezu dreieckige mit der Spitze am Pupillarrand beginnende Partie, die kaffeebraun getigert ist. Auch nimmt man auf der Irisoberfläche mehrere tief schwarz gefärbte, punktförmige Flecken wahr. Doch erscheinen alle diese Stellen als einfache Pigmentflecken, ohne auch nur eine Spur über die Irisoberfläche erhaben zu sein.

Bei der ophthalmoskopischen Untersuchung sieht man bequem den Linsenäquator und kann den Raum zwischen

Linsenrand und Ciliarkörper bequem durchleuchten; auch kann man bei möglichst schräger Blickrichtung ganz gut die Spitzen der normal aussehenden Ciliarfortsätze erkennen. Man gewinnt so die sichere Überzeugung, dass die Veränderungen, welche sich an der Hornhautnarbe finden, lediglich auf die Cornea beschränkt sind und sich nicht aufs Bulbusinnere fortsetzen. — Der Augenhintergrund ist normal. Die Sehschärfe ist bei Hypermetropie von 1 Dioptrie $\frac{5}{5}$; mit convex 3 D wird feiner Druck fliessend gelesen.

Anatomischer Befund: Makroskopisch betrachtet stellt die durch Iridectomie entfernte Geschwulst einen ungefähr erbsengrossen tiefschwarzen Tumor von nahezu Halbkugelform dar. Der Durchmesser beträgt 4 $\frac{1}{2}$ mm. Die Geschwulst sitzt auf der vorderen Irisfläche breit auf und ragt frei hervor. Die Oberfläche ist von der Innenseite der Cornea etwas plattgedrückt und bildet hier eine platte, kreisförmige, hellbraun gefärbte Fläche von ungefähr 3 mm Durchmesser. Der in Müllerscher Flüssigkeit gehärtete Tumor wurde in Celloidin eingebettet und in verticaler Richtung geschnitten. Zur Färbung wurde die Doppelfärbung mit Haematoxylin und Eosin gewählt. Eine Anzahl Schnitte wurde des besseren Erkennens der Zellformen wegen durch Bleichen von ihrem Pigment befreit. Es geschah dies durch folgendes Verfahren: Die Präparate wurden abwechselnd in Chlorkalklösung und mit Salzsäure angesäuertem Wasser gelegt. Dann erfolgte Abspülen mit verdünnter Ammoniaklösung und zuletzt mit destilliertem Wasser.

Die mikroskopische Untersuchung der Geschwulst hat folgendes Ergebnis:

Seitlich vom Tumor ist das Irisgewebe ziemlich normal. Die Pigmentschicht zeigt nur wenig Veränderungen,

die Pigmentzellen sind etwas lockerer und zum Teil wenig pigmentiert, so dass die Kerne erkannt werden können. Das Pigmentblatt überzieht die hintere Oberfläche der Geschwulst und ist im Bereich des Tumors deutlich in zwei Lagen getrennt, zwischen denen sich mehrfach Hohlräume finden, die mit Flüssigkeit erfüllt sind. Die hintere Zellenlage ist überall vollkommen erhalten, die vordere zeigt ab und zu Unterbrechungen. Zwischen Tumor und Pigmentblatt sieht mân fast überall Züge eines feinen fibrillären Gewebes eingelagert, so dass die Geschwulst nirgends das Pigmentblatt unmittelbar berührt.

Nähert man sich von der Irisperipherie her der Geschwulst, so sieht man hier keine scharfe Abgrenzung, sondern einen allmäligen Übergang. Anfangs ist die Irisgrundsubstanz dichter, gefässreicher und kernreicher. Dann findet man eine beträchtliche Zunahme der Zellen; dichte Züge grosser pigmentloser Zellen durchsetzen das gefässreiche Irisstroma. Weiter nach der Geschwulst nimmt die Verdickung der Iris zu und es treten nun massenhaft sternförmige Zellen mit grossen Pigmentmolekülen auf. Die Gefässwände sind teils normal, teils verdickt. An der Stelle des Überganges liegen im Irisgewebe auch grössere Zellen ohne Pigment.

Soweit die Iris annähernd normal ist, wird sie von normalem, nur hier und da etwas verdicktem Endothelbelag bedeckt. Nach der Geschwulst zu ändert sich der Charakter der Deckzellen. Man sieht an der Oberfläche der Iris kolbenförmige Zellen, die zum Teil fast pigmentlos, zum Teil und zwar nach der Geschwulst zu stark pigmentiert sind. Diese Zellen sind mit einem Fortsatz ins Irisgewebe eingesenkt und ragen mit ihrem kolben- oder knopfförmigen Zellleib, in dem sich ein grosser Kern findet, über die Oberfläche hervor. (Fig. 2). Dieselbe bekommt

durch diese gruppenweise Anordnung der Zellen, wobei die Fortsätze von mehreren benachbarten Zellen in einem Punkt zusammenhängen, während die Leiber frei hervorstehen, ein höchst eigentümliches Aussehen.

Auf der anderen Seite findet ein ziemlich plötzlicher Übergang des Tumors zur normal und schwach pigmentierten Iris statt. Man sieht auch hier die Iris verdichtet, reich an Kernen und Gefässen, deren Wände entschieden verdickt sind.

Der Tumor selbst bietet folgenden Befund. Er besteht aus einem ausserordentlich dunkel pigmentierten festen Gewebe, das überall zahlreiche Quer- und Längsschnitte von Gefässen in der verschiedensten Grösse auf dem Durchschnitt zeigt. Einzelne von ihnen sind von ganz beträchtlicher Grösse. Die Lumina liegen unmittelbar in der Geschwulstmasse, die bis ans Endothel grenzt. Eine eigne Gefässwand fehlt meist ganz, nur hier und da sieht man einige feine Fibrillen unter dem Endothel; im übrigen bildet die Geschwulst selbst die Wand resp. die Lumina liegen in ausgesparten Räumen der Geschwulst. Diese zahlreichen, verschieden grossen Gefässe sind fast durchweg mit dicht gelagerten rothen Blutkörperchen, zwischen denen in einzelnen Gefässen auffallend viel weisse Blutkörperchen vorkommen, angefüllt. Daneben kommen ebenso gestaltete Hohlräume von wechselnder Grösse vor, bei denen aber neben Blutkörperchen auch Pigmentzellen teils von der Wand aus ins Innere vorragen, teils frei im Lumen zu finden sind, und schliesslich solche, bei denen man nur grosse Pigmentzellen im Lumen sieht. (Fig. 3). Bei näherer Untersuchung weisen sich auch diese Hohlräume als frühere Gefässe aus. Es finden sich nämlich Übergänge von noch ziemlich intacten Gefässen bis zu den erwähnten von Pigmentzellen ausgefüllten Hohlräumen. Bei den Gefässen, die eine

nahezu intacte Wandung besitzen, erscheint das Endothel nur etwas verdickt und zum Teil in hyaliner Entartung begriffen. Bei einzelnen Hohlräumen ist die Wandung nur an einer Seite normal; an der andern wird sie von der vordrängenden Geschwulst abgehoben, so dass das Endothel stellenweise unterbrochen erscheint. Man sieht vielfach Fortsätze der Pigmentzellen in das Endothel hineinragen. Ferner treten Hohlräume auf, bei denen auf der einen Seite das Endothel vollständig fehlt und kolbig gestaltete Pigmentzellen das Lumen umsäumen; schliesslich finden sich solche, die jeglichen Endothelüberzuges entbehren. Der Umstand, dass mit der Zunahme der Deformität der Gefässe auch der Gehalt an Blutkörperchen abnimmt, während derjenige an Pigmentzellen wächst, lässt ebenfalls darauf schliessen, dass jene eigenartigen Hohlräume veränderten Gefässen entsprechen. Die Pigmentzellen, welche sich in den Hohlräumen vorfinden, sind relativ grosse epitheloide Gebilde mit dicken Pigmentmolekülen und grossen Kernen und von tropfenförmiger Gestalt. Sie stammen offenbar von den in das Lumen sich drängenden Geschwulstzellen her, welche knopf- oder kolbenförmig, in Dolden angeordnet, in den Hohlraum hineinragen. (Fig. 3). Man sieht vielfach derartige lang ausgezogene kolbenförmige Zellen, die nur noch mit einem dünnen, langgezogenen Stiel in der Geschwulstmasse haften, offenbar Vorstadien zur Ablösung.

Aus den Präparaten, bei denen das Pigment entfernt ist, erkennt man, dass die Geschwulst aus dichten Zellzügen mit fast fehlender Intercellularsubstanz zusammengesetzt ist. Die Anordnung der Zellen ist vorwiegend strahlig; von einem Centrum gehen in radiärer Richtung die Zellen aus und bilden deutlich Wirbel.

Die Form der einzelnen Zellen ist sehr wechselnd.

Wo die Zellen dicht zusammen liegen, sieht man hauptsächlich lange im Durchschnitt spindelförmige Zellen, daneben kommen grössere epitheloide Zellen vor und überall, wo eine freie Oberfläche sich bietet, sei es am Rande des Tumors, sei es in den oben beschriebenen Hohlräumen, begegnen wir der eigentümlichen Kolbenform, wobei das kolbenförmige Ende über die Oberfläche hervorragt, während der Fortsatz der Zelle gewissermassen als Fusspunkt in der Geschwulstmasse wurzelt. Stets liegt in dem Kolben der Kern. Dann sieht man in den Hohlräumen, wie schon erwähnt, die verschiedensten Übergänge von kolbenförmigen Zellen zu grossen epitheloiden Gebilden. Die Zellen haben sich vielfach an einander abgeplattet.

Zwischen den einzelnen Zellen, die den Wirbel bilden, sowie in der Mitte des Wirbels, wo sich die Fusspunkte berühren, liegt nur wenig intercellulare Kittsubstanz, zuweilen ein spärliches faseriges Gewebe, das besonders auf dem Längsschnitt vielfach an ein destruiertes kleines Gefäss erinnert. Die Wirbel stellen im Längsdurchschnitt das Bild eines Kammes dar. Sie sind in demselben Schnitt stets in den verschiedensten Richtungen getroffen, liegen innig zusammen und scheinen wie durcheinander geflochten zu sein, so dass die Geschwulst ein Conglomerat von vielen einzelnen Wirbeln, das durch zahlreiche Gefässe und deren Umwandlungsprodukte unterbrochen wird, darstellt.

Der Pigmentgehalt der einzelnen Zellen variiert; man sieht an der freien Oberfläche abwechselnd helle und dunkle knopfförmige Zellen. Die Pigmentkörner sind verschieden gross, fast durchweg von erheblicher Grösse und rundlich gestaltet zum Unterschied vom Pigmentepithel, das viel feinere, stäbchenförmige und dunklere Moleküle besitzt.

Epikrise: Wir haben es in unserm Fall mit einem

Tumor zu thun, der auf dem Boden eines angeboren Melanoms entstanden ist und einen malignen Charakter angenommen hat. Für die Malignität der Geschwulst spricht der Umstand, dass der angeborene Naevus nach einer Ruhe von beinahe 48 Jahren plötzlich zu wachsen anfing und sich im Zeitraume von $^1/_2$ Jahr um 2 mm vergrösserte. Ferner lässt das $^3/_4$ Jahr nach der Operation in Gestalt eines kleinen schwarzen Pünktchens in der Schnittnarbe aufgetretene Recidiv, welches sich zusehens vergrösserte, auf den bösartigen Charakter schliessen.

Besonderes Interesse erregt in diesem Fall die Frage, welcher Natur der Tumor sei, ob es sich etwa um eine vom Pigmentepithel ausgehende epitheliale oder um eine vom Stromapigment ausgehende sarcomatöse Geschwulst handle. Auf den ersten Blick könnte man bei der mikroskopischen Untersuchung geneigt sein, auf Grund der in den Hohlräumen liegenden grossen epitheloiden Zellen daran zu denken, dass die Geschwulst epithelialer Natur sei oder eine Combination von Carcinom und Sarcom darstelle. Doch bei näherer Betrachtung ist dieses vollständig auszuschliessen, da sich jene grossen tropfenförmigen epithelähnlichen Gebilde, die zum Teil mit mehreren Kernen versehen sind, als Produkte des interstitiellen Tumorgewebes herausstellen, das entschieden vom Stromapigment der Iris stammt und mithin sarcomatöser Natur ist. Die Intercellularsubstanz ist äusserst spärlich. Der Haupttypus der Zellen ist die Spindelform. Der Tumor wäre demnach als melanotisches Spindelzellensarcom aufzufassen. Hervorzuheben ist die starke Vascularisation der Geschwulst, die ihr ein cavernöses oder angiomatöses Aussehen verleiht. Bemerkenswert erscheint der Umstand, dass ein grosser Teil dieser Gefässe secundär von der Geschwulst ergriffen und ausgefüllt worden ist.

Freilich muss man wohl annehmen, dass die der Degeneration unterworfenen Gefässe nicht mehr in Circulation gestanden haben, schon aus dem Grund, weil sonst eine Dissemination von Geschwulstzellen durch den ganzen Körper hätte stattfinden müssen. Wie die Gefässe von der Circulation ausgeschaltet sind, liess sich allerdings nicht mit vollständiger Sicherheit eruieren.

Erklärung der Abbildungen.

Fig. I. Gegenwärtiger Zustand des operierten Auges,
(circa 3 fache Vergrösserung.)

l = lateral, m medial.
S = Operationsnarbe.
a = Reste des Brandschorfes in der Narbe.
b, c, d = durchsichtige, bräunlich gefärbte Stellen der Hornhautnarbe.
e = Rest der Anlötung des Tumors mit der hinteren Hornhautfläche.
f = Verlötungsstelle der Iris mit der Linsenkapsel.
g = tiefschwarze Pigmentflecken der Iris.
h = kaffeebraun getigerter Pigmentfleck der Iris.
k = Synechienreste auf der vorderen Linsenkapsel.

Fig. II. Oberfläche des Tumors. Kolbenförmige Deckzellen.
(325 fache Vergrösserung.)

P = Pigmentzellen, kolbenförmig gestaltet.
T = Tumor.
W = Wirbelbildung der Pigmentzellen.

Fig. III. Degeneriertes Gefäss.
(325 fache Vergrösserung.)

P I = einzelne grosse eptheloide Pigmentzellen im Innern gelegen.
P II = kolbenförmige Geschwulstzellen, den Hohlraum fast in seiner ganzen Circumferenz auskleidend.
E = Endothelzellen.
W = Wirbelbildung der Pigmentzellen.
B = Blut.

Fig. 1.

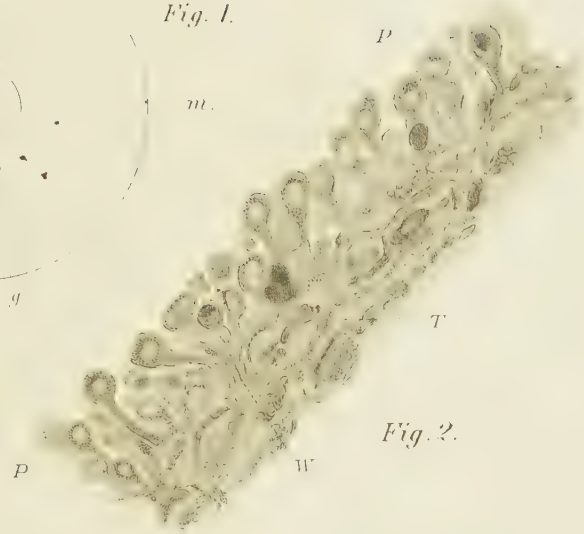

Fig. 2.

Fig. 3.

Lith. Anst. v. K. Wesser, Jena.

Es ist mir eine angenehme Pflicht am Schluss meiner Arbeit Herrn Prof. Dr. Wagenmann für freundliche Anleitung und Unterstützung bei der Anfertigung derselben meinen aufrichtigsten Dank auszusprechen.